

Diagnostiikkakeskus	MENETTELYOHJE	Versio: 16	s. 1/2
Radiologia	Natiivi	Voimaantulopäivä: 6.5.2024	
Lannerangan natiiviröntgen			

# Lannerangan natiiviröntgen

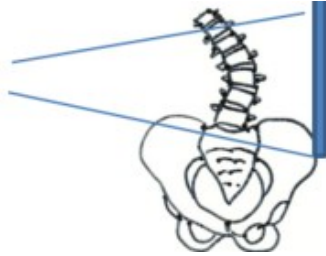
## Kirjaaminen

**NA3AA** Lannerangan natiiviröntgen (**NA3YA** ilman lausuntoa)

**NA3EA** Lannerangan röntgen, taivutuskuvat (**NA9YA** ilman lausuntoa)

## Ota huomioon

- Kuvaus ensi sijassa seisten.
- Lannerankapyynnön yhteydessä SI-niveliä ei kuvata erikseen.
- Ennen lasten lisäprojektioita konsultoidaan radiologia.
- Lannerangassa selvä skolioosi: rangan kupera puoli kuvailmaisimeen päin, jolloin säde-suunta saadaan paremmin nikamavälien suuntaiseksi.



- Lannerangan taivutuskuvia tarvitaan joskus leikkausta suunniteltaessa. Kuvaukset tehdään vain erikoissairaanhoidon lääkärin läheteellä, erikoissairaanhoidon aloitteesta tai radiologin konsultaation perusteella (konsultaatiosta merkintä Apottiin/Raduun).

Jos läheteessä **AAC-score (abdominal aorta calcification, vatsa-aortan kalkkeutuminen)**, CAC-score (coronary artery calcium), kalsifikaatio-score tai klaudikaatio-oire:

- Kuvataan vain lannerangan sivu, vatsa-aortan on kuvauduttava sivusuunnassa kokonaan.
- Jos tutkimus ohjataan lausuttavaksi Meilahden röntgeniin, soitetaan siitä puh. 09 47176658 (klo 7.30–15.00).

## Projektiot

### 16-vuotta täyttäneet

<b>Peruskuvaus</b>	<b>PA/AP Sivu</b>
<b>Taivutuskuvat</b>	<b>Eteentaivutus sivu</b> <b>Taaksetaivutus sivu</b> Taivutuskuvat otetaan istuen, ellei käytössä ole seisten kuvauksessa selän tukemiseen tarkoitettua telinettä.
<b>Kompressiomurtuman seuranta</b>	<b>PA/AP</b> kohdennettuna <b>Sivu</b> kohdennettuna
<b>AAC-score</b>	<b>Sivu:</b> L1–L5 ja abdominaaliaortta (mukana pehmytosaa 5–7 cm ventraalisesti)

<b>Diagnostiikkakeskus</b>	<b>MENETTELYOHJE</b>	Versio: 16	s. 2/2
Radiologia	Natiivi	Voimaantulopäivä: 6.5.2024	
Lannerangan natiiviröntgen			

## Alle 16-vuotiaat

<b>Peruskuvauk</b>	<b>PA/AP</b> <b>Sivu</b> Molemmissa suunnissa ristiluu kokonaan kuvassa.
<b>Spondylolyyssikontrolli</b>	Kohdennetut kuvat aina seisten affisioituneesta tasosta, kuvaan mukaan yksi nikama ylä- ja alapuolelta <b>PA/AP</b> <b>Sivu</b>

## Kuvaustekniikka

<b>Kuvausjännite</b>	<b>PA/AP</b> 80–95 kV <b>Sivu</b> 90–105 kV
<b>Fokus</b>	Iso
<b>Hila</b>	Käytetään

## Lannerankakuvasta tehtäviä mittauksia

- Lannerangan taivutuskuva: Mittaus voidaan tehdä artikkelissa Iguchi T ym. 2012. esitellyllä tavalla. [Grade three disc degeneration is a critical stage for anterior spondylolisthesis in lumbar spine](#). Eur Spine J. 21(11): 2134-9.
- **AAC-scoren** (composite score) määrittämisessä käytetään artikkelissa Honkanen ym. 2008 kuvattua tapaa. [Abdominal aortic calcification in dialysis patients: results of the CORD study](#) Nephrol Dial Transplant 23: 4009–4015

## Liittyvät ohjeet

### Diagnostiikkakeskus, radiologian ohjeistus

- Hedelmöitymisikäisen naisen kuvantamistutkimus
- Natiiviröntgentutkimusten yleisohje
- Lapsen luustoröntgen (ent. murtumaseula)
- Lannerangan natiiviröntgen, hyvän kuvan kriteerit
- [Lanneranka - Hyvän kuvan kriteerit](#), PowerPoint-esitys
- Lannerangan anatomia, natiiviröntgen
- [Lanneranka - Anatomiaa](#), PowerPoint esitys
- [Nikama - Anatomiaa](#), PowerPoint-esitys

### Muut:

- Käypä hoito–suositus Alaselkäsairaudet:  
<http://www.kaypahoito.fi/web/kh/suosituksset/naytaartikkeli/tunnus/hoi20001>  
[Lateral lumbar spine radiography - wikiradiography](#)

## Lisätietoja antaa

[Natiiviohjeitiimi ja prosessinomistaja](#)

Laatija: Merja Wirtanen

Muut laatijat: Henna Heldt;Aki Kotipelto;Hanna Pietikäinen;Anu Peräniemi;Annastiina Välisuo

Liitty tutkimuksiin: NA3AA Lannerangan natiiviröntgen; NA3EA Lannerangan natiiviröntgen, taivutuskuvat;

Liitty tutkimusryhmään:

Lisätieto: Muutettu kohtaa lisätietoja antaa, linkit katkaistu.

Jakelu, intranet: Radiologia > Ohjeet omalle henkilökunnalle > Natiivitutkimukset > 1\_Natiivikuvantamisen ohjeet > 4\_Selkärangan natiiviröntgentutkimukset

internet: Tutkimusohjekirja > Radiologia