



Diagnostiikkakeskus	OPAS	Versio: 7	s. 1/4
Radiologia	Natiivi	Voimaantulopäivä: 1.1.2024	
Kaularangan natiiviröntgen, hyvän kuvan kriteerit			

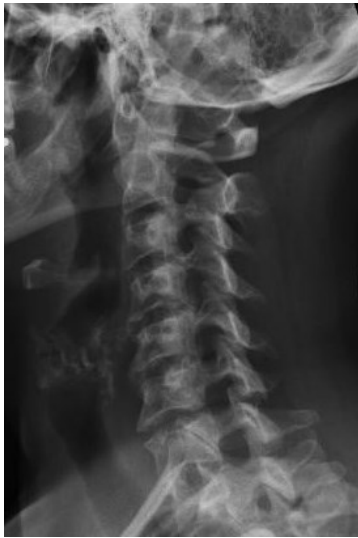## Kaularangan natiiviröntgen, hyvän kuvan kriteerit

<p><b>AP/PA</b> Kaularanka kuvautuu suorassa AP/PA -suunnassa.</p>  <p>Kaularanka AP/PA, kun suu kiinni (lapset)</p>	<p><b>Kuvan rajaus:</b></p> <ul style="list-style-type: none"> <li>- C1-nikaman yläpuolelta T1-nikaman alareunaan</li> <li>- ihon reunasta toiseen</li> </ul> <p><b>Projektio:</b></p> <ul style="list-style-type: none"> <li>- dens kuvautuu niska-aukon renkaan keskelle, symmetrisesti C1-nikaman nikamakaarien välissä</li> <li>- okahaarakkeet keskiviivassa</li> <li>- nikamien varret symmetrisesti nikamansolmujen lateraalipuolilla</li> <li>- alaleukaluun kulmat ja kartiolisäkkeet yhtä etäällä rangasta</li> <li>- nikamat C3–7 kuvautuvat selvästi, ylemmät ja alemmat päätelevyt yhtenä linjana</li> <li>- nikamavälit kuvautuvat avonaisina</li> <li>- T1-nikaman ja ylimpien kylkiluiden välinen nivel erottuu kummallakin puolella</li> <li>- nikamansolmut kuvautuvat vääristymättöminä</li> <li>- <u>suu auki (aikuiset)</u>: C1 ja dens kuvautuvat hampaiden ja kallon pohjan välisellä alueella niin, että kallon pohja kuvautuu ylimpien nikamien yläpuolelle ja alaleuka niiden alapuolelle</li> <li>- ylempi niskanivel (kallonpohjan ja C1:n välinen nivel) sekä C1 ja C2 välinen nivel kuvautuvat selvästi</li> <li>- <u>leuka koholla</u>: kallonpohja ja leuankärki kuvautuvat päällekkäin</li> </ul> <p><b>Muuta:</b></p> <ul style="list-style-type: none"> <li>- alaleuan pehmytosat ovat mahdollisimman vähän kaularangan päällä</li> </ul>
<p><b>SIVU</b> Kaularanka kuvautuu suorassa sivusuunnassa.</p> 	<p><b>Kuvan rajaus:</b></p> <ul style="list-style-type: none"> <li>- korvakäytävän tasosta T1-nikaman alareunaan</li> <li>- kaulan ihosta niskan ihoon</li> </ul> <p><b>Projektio:</b></p> <ul style="list-style-type: none"> <li>- C4-nikaman ylä- ja alapäätelevyt sekä nikamien takareunat kuvautuvat yhtenä viivana</li> <li>- alaleukaluun haarat ja nivelnastat päällekkäin tai lähes päällekkäin</li> <li>- jokaisen nikaman oikea ja vasen fasettinivel sekä nikamien välilevytilat kuvautuvat päällekkäin</li> <li>- nikamavälit kuvautuvat avonaisina</li> <li>- C7-T1 -nikamien välinen nivelrako kuvautuu avonaisena</li> <li>- okahaarakkeet profiilissa</li> <li>- C1 takakaari ja C2 okahaarake profiilissa</li> </ul> <p><b>Muuta:</b></p> <ul style="list-style-type: none"> <li>- alalekaluun haarat ovat pois ylimpien kaulanikamien päältä</li> <li>- olkapäät ovat pois alimpien kaulanikamien päältä</li> <li>- silmäkuopat on rajattu pois kuvasta</li> <li>- ilmapiainen henkitorvi sekä henkitorven ja nikamasolmujen välinen pehmytosa erottuu</li> </ul>

<b>Diagnostiikkakeskus</b>	<b>OPAS</b>	Versio: 7	s. 2/4
Radiologia	Natiivi	Voimaantulopäivä: 1.1.2024	
Kaularangan natiiviröntgen, hyvän kuvan kriteerit			

### VIISTOT

Kaularanka kuvautuu n. 45° viistossa PA/AP-suunnassa.



### Kuvan rajaus:

- korvakäytävän tasosta T1-nikaman alareunaan
- kaulan ihosta niskan ihoon

### Projektio:

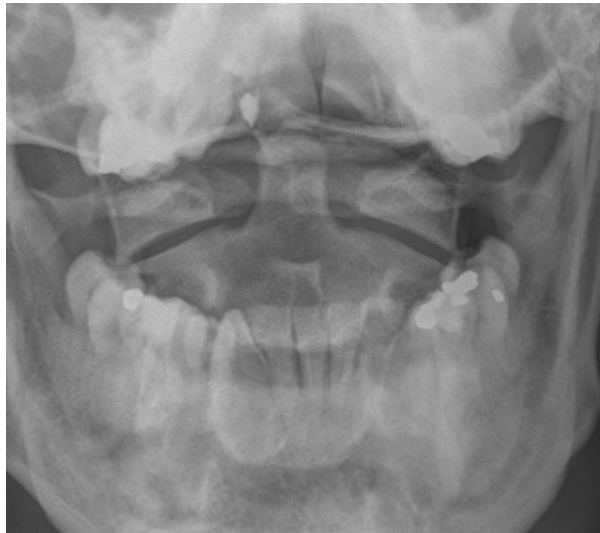
- kuvailmaisinta kauempana olevat juuriaukot kuvautuvat avoimina, kyynelenmuotoisina ja niiden koko suurenee C2:sta C7:n
- nikaman okahaarake ja poikkihaarake kuvautuvat päällekkäin
- C2-7 nikamavälit avoimet
- nikamasolmujen anteriorisen puolikkaan nikama-kaaren varret erottuvat
- alaleukaluun haarat kuvautuvat päällekkäin ja nikamien eteen
- C7 ja ylimpien kylkiluiden välinen nivel erottuu molemmin puolin

### Muuta:

- takaraivoluu ei peitä C1:n takaosaa
- henkitorvi, henkitorven ja nikamasolmujen välinen pehmytosa sekä 6 paria juuriaukkoja erottuu

### DENS (C1-2)

Ylimmät kaulanikamat kuvautuvat suorassa AP/PA-suunnassa.



### Kuvan rajaus:

- takaraivosta C3-nikaman yläreunaan
- leukakulmasta toiseen

### Projektio:

- dens kuvautuu vapaana niska-aukon renkaan keskelle
- C1-nikaman (kannattajanikaman) sivuosien etäisyys densistä yhtä suuri
- C2:n okahaarake C2:n nikamasolmun keskivivassa
- alaleukaluun haarat yhtä etäällä C1:n sivuosista
- keskietuhampaiden purentataso kuvautuu kallon pohjan päälle
- alaleuka kuvautuu korkeintaan C2-nikaman alaosan päälle
- ylempi niskanivel (kallonpohjan ja C1:n välinen nivel) erottuu
- atlantoaksiaalinen nivel (kannattaja-kiertonikamanivel) erottuu

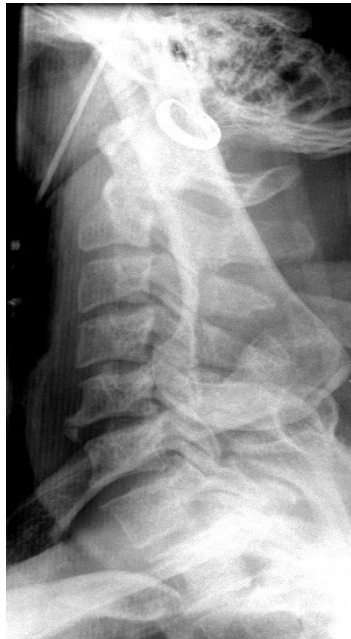### Muuta:

- kielivarjo ei ole C1:n ja C2:n päällä

Diagnostiikkakeskus	OPAS	Versio: 7	s. 3/4
Radiologia	Natiivi	Voimaantulopäivä: 1.1.2024	
Kaularangan natiiviröntgen, hyvän kuvan kriteerit			

### BALETTI: koko kaularanka

Kaularanka kuvautuu suorassa sivusuunnassa tai pienessä viistossa.



### Kuvan rajaus:

- korvakäytävän tasosta T1-nikaman alaosaan
- henkitorven etupuolelta okahaarakkeiden takaisiin pehmytosiin

### Projektio:

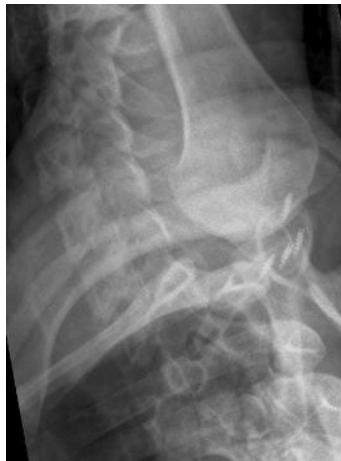- nikamien takareunat kuvautuvat päällekkäin
- C4-nikaman ylä- ja alapäätelevyt kuvautuvat yhtenä viivana
- C7-T1 –nikamien välinen nivelrako kuvautuu avonaisena
- suora sivu: oikean ja vasemman puoleinen fasettini-vel päällekkäin, yhtenä linjana

### Muuta:

- alalekualuun haarat kuvautuvat nikamien etupuolelle
- olkapää ja olkavarsi kuvautuvat mahdollisimman vähän kaularangan nikamien päälle
- ensimmäisen kylkiluun kiinnityskohta arvioitavissa
- ilmapitoinen henkitorvi sekä henkitorven ja nikamasolmujen välinen pehmytosa erottuu

### BALETTI: C6–T1 –välinen alue

Kaularangan alaosa ja rintarangan yläosa kuvautuu suorassa sivusuunnassa tai pienessä viistossa.



### Kuvan rajaus:

- C6-nikaman yläpuolelta (tai sivusuunnan kuvassa huonosti erottuvan nikaman yläpuolelta) T2-nikaman yläosaan
- kaulan ihosta niskan ihoon

### Projektio:

- nikamien takareunat kuvautuvat päällekkäin
- oikean- ja vasemmanpuoleiset taaemmat kylkiluut päällekkäin
- C7–T1 fasettini-vel kuvautuu selvästi
- suora sivu: nikaman oikean ja vasemmanpuoleinen fasettini-vel päällekkäin yhtenä linjana

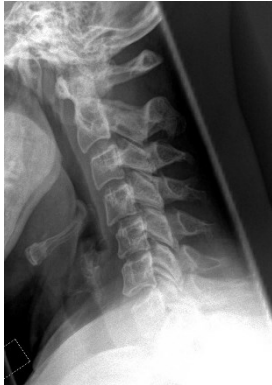### Muuta:

- C7-nikaman pitkä okahaarake erotettavissa
- olkavarsi ja olkapää kuvautuu mahdollisimman vähän rangan päälle
- posterioriset kylkiluut ja fasettini-velet eivät kuvaudu toistensa päälle
- ilmapitoinen henkitorvi sekä henkitorven ja nikamasolmujen välinen pehmytosa

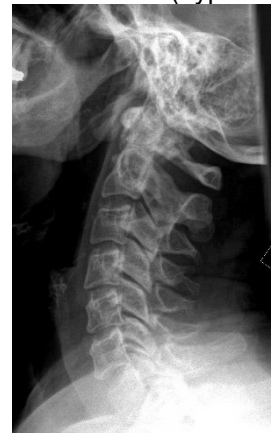<b>Diagnostiikkakeskus</b>	<b>OPAS</b>	Versio: 7	s. 4/4
Radiologia	Natiivi	Voimaantulopäivä: 1.1.2024	
Kaularangan natiiviröntgen, hyvän kuvan kriteerit			

### TAIVUTUS (fleksio ja ekstensio)

Kaularanka kuvautuu suorassa sivusuunnassa.



eteentaivutus (hyperfleksio)



taaksetaivutus (hyperekstensio)

### Kuvan rajaus:

- korvakäytävän tasosta T1-nikaman alaosaan
- kaulan ihosta niskan ihoon

### Projektiio:

- C4-nikaman ylä- ja alapäätelevyt kuvautuvat yhtenä viivana
- nikamien takareunat sekä nikamavälit kuvautuvat päällekkäin
- oikea ja vasen fasettinivel päällekkäin
- okahaarakkeet profiilissa
- alaleukaluun haarat ja nivelnastat päällekkäin tai lähes päällekkäin

### Muuta:

- taivutussuunta on merkattu kuvaan
- rako densin ja C1:n anteriorisen kaaren välissä mitattavissa molemmissa taivutuksissa
- silmäkuopat on rajattu pois kuvasta
- takaraivo tai alaleukaluun haarat eivät kuvaudu ylimpien nikaman päälle
- ilmapitoinen henkitorvi sekä henkitorven ja nikamasolmujen välinen pehmytosa erottuu
- eteentaivutus: leukakulma saattaa kuvautua ylimpien kaularangan nikamien päälle.
- taaksetaivutus: leukakulma ei kuvaudu ylimpien kaularangan nikamien päälle.

## Liittyvät ohjeet

### Diagnostiikkakeskus, radiologian ohjeistus

- [Kaularangan anatomia, natiiviröntgen](#)
- Nikama - Anatomiaa, PowerPoint-esitys

Laatija: Merja Wirtanen

Muut laatijat: Henna Heldt;Aki Kotipelto;Hanna Pietikäinen;Anu Peräniemi;Annastiina Välisuo

Liittyy tutkimuksiin:

Lisätieto: Opas tarkistettu, ei muutoksia. Linkit korjattu.

Jakelu, intranet: [Radiologia](#) > [Ohjeet omalle henkilökunnalle](#) > [Natiivitutkimukset](#) > [1 Natiivikuvantamisen ohjeet 4 Selkärangan natiiviröntgentutkimukset](#)

internet: [Tutkimusohjekirja](#) > [Radiologia](#) > [Tutkimukseen lähettäminen, ajanvaraus ja esivalmistelu](#) > [Natiivitutkimukset](#) > [Kuvausoppaat](#) > [Selkäranka](#)